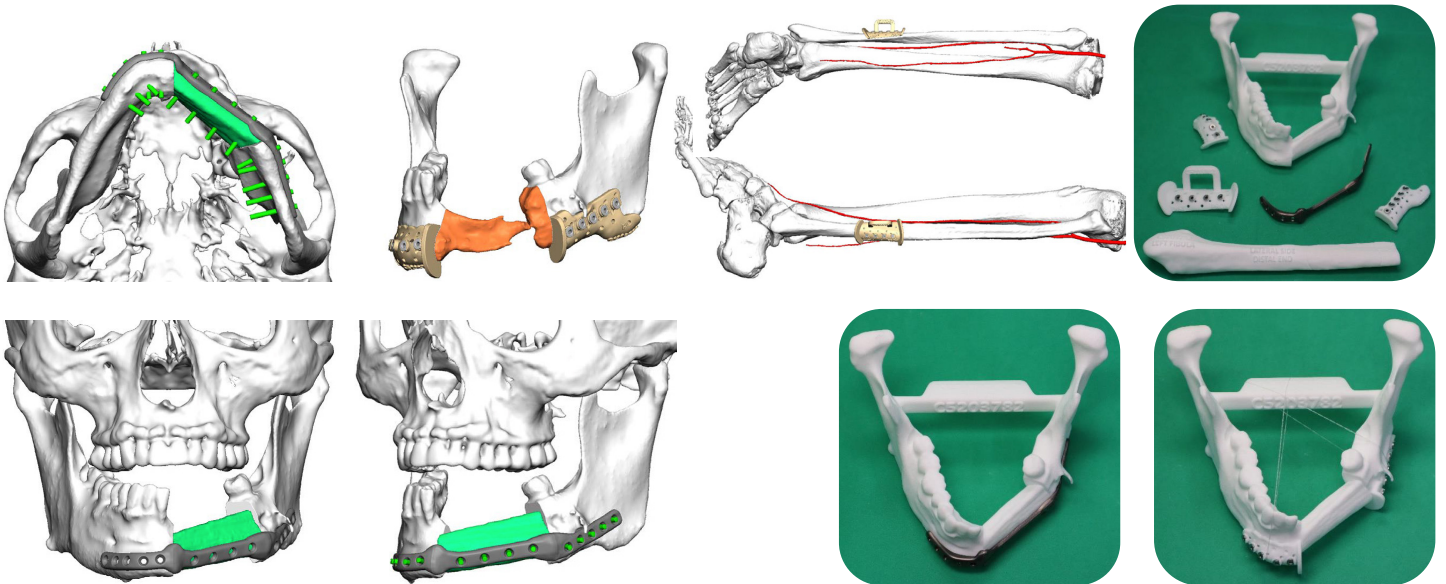


osteoSurgery

Reconstrucción mandibular con colgajo de peroné Reconstrucción con placa customizada IPS y guías de osteotomía

Cirujanos	Dr. Daniel Pastor
Hospital	Hospital Universitario San Juan de Alicante
Material empleado	Implantes IPS, Guías de osteotomía, tornillos



Descripción del caso:

Reconstrucción mandibular con peroné

Tratamiento:

Planificación de reconstrucción mandibular con peroné izquierdo en un segmento.

Materiales:

Guía de osteotomía para fragmento de peroné. Guías de resección mandibular. Modelo mandibular con reconstrucción post. Placa custom sinterizada de 2.0mm reforzada en las zonas de osteotomía.

Procedimiento quirúrgico:

Reconstrucción de defecto mandibular con colgajo vascularizado libre con vascularización mandibular posterior.

Resultados:

Se consigue el resultado esperado y planificado y la evolución del paciente es la correcta.