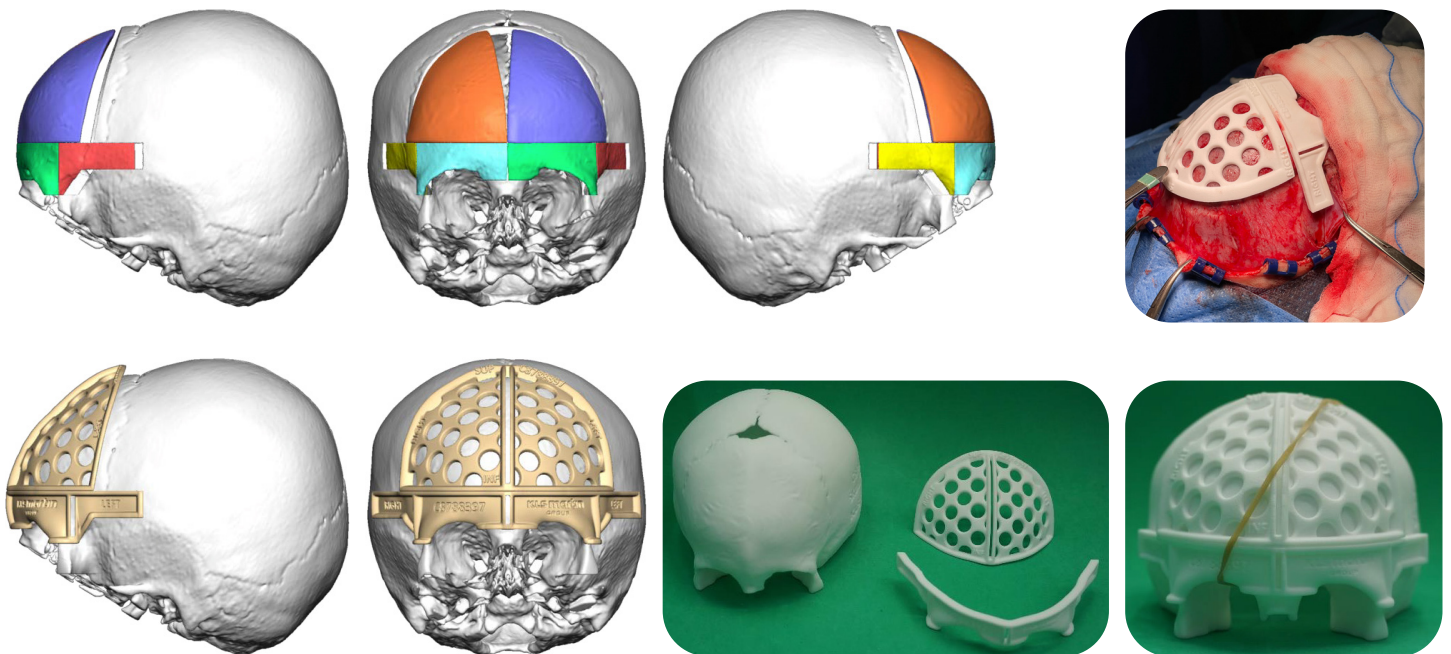


osteoSurgery

Craneosinostosis - Trigonocefalia

Planificación virtual y guías de osteotomía y reconstrucción

Cirujanos	Dr. Armendariz, Dr. Hevia
Hospital	Hospital Donostia
Material empleado	Craneo guides IPS



Descripción del caso:

Paciente que presenta una trigonocefalia por sinostosis prematura de la sutura metópica.

Tratamiento:

Se decide realizar una cirugía abierta para remodelar la bóveda craneal y corregir y permitir el desarrollo óseo correcto. Se planifica el caso con los ingenieros de KLS Martin para planificar y buscar reproducir el resultado final deseado.

Materiales:

Se proporcionan guías de osteotomía y guías de posicionamiento para reposicionamiento de los fragmentos craneales a la posición planificada. Así como modelos pre y post quirúrgicos.

- Guías de osteotomía

- Guía de posicionamiento para barra supra orbitaria. Slots de 2mm para inserción de piezosurgery.
- Guía de posicionamiento para frontal.
- Modelos pre y post quirúrgicos

Implantes reabsorbibles KLS Martin que se aplican mediante dispositivo SonicWeld.

Procedimiento quirúrgico:

Remodelación abierta de cráneo frontal y barra supra orbitaria. No se realiza avance directo, se planifica conseguir el avance mediante la rotación.

Resultados:

Se consigue el resultado esperado y planificado y la evolución del paciente es la correcta.